成長期の歯科臨床における主訴になりにくい異常とその対応

その子に、こんなことが隠れているかも！？

キーワード：
咬合誘導・萌出障害・埋伏歯の牽引・介入のタイミング・学校歯科健診

愛知県蒲郡市
さとう子ども歯科医院
佐藤　厚

第54回岩手医科大学歯学部同窓会学術研修会　2017. 3.19.

主訴になりにくい異常とは？

(1) 乳歯の慢性根尖性歯周炎による後継永久歯の位置異常
（無痛性骨膨隆・歯根嚢胞・濾胞性歯嚢胞との関連）
(2) 第一大臼歯の萌出障害(異所萌出・埋伏)
(3) 上顎犬歯の位置異常および埋伏
(4) 乳臼歯の骨性癒着(低位乳歯)と
その隣接永久歯への影響
(5) 大臼歯の頬舌側傾斜（鋏状咬合）

＊受け口・出っ歯・八重歯など、
一般的な矯正治療に関わることは主訴になりやすい

主訴になりにくい異常とは？

(6) 大臼歯の近心傾斜、水平埋伏
(7) 埋伏過剰歯、歯牙腫などによる萌出障害
(8) 先天性欠損
(9) 交叉咬合（とくに乳歯列期）
(10) その他
中心結節、軟組織異常、口腔習癖など

＊受け口・出っ歯・八重歯など、
一般的な矯正治療に関わることは主訴になりやすい

主訴になりにくい異常の問題点

- 自らが気付いて来院することが少ない
- 学校歯科健診でもわからないことがある
- 早期に対応すれば簡単に解決するものが、上記の理由により見逃されると面倒なことになる場合がある
- 対応が自費扱いになる場合が多く、保護者に理解されない場合もある

主訴ではないからこそ説明に時間をかけるべき

- 何がいけないなのか？
- 今後どうなるのか？
- どのように治療するのか？
- どのぐらいの治療期間がかかるのか？
- 何もしないとどうなるのか？
- すぐ、始めないといけないのか？

対処時に配慮する点

- 局所症状にとらわれずに、全体を考えた上で対処する
- できるだけ矯正装置の使用を避ける努力をする
- 矯正装置は、できるだけ目立たない簡単な物を選択する
- 経過観察を選択した場合、今後どのようになるのかを十分説明し、継続的に支援する

私の咬合誘導・矯正治療

経過観察
- 術者主導型
- 受診者都合型
- 術者困惑型

治療
- 術者主導型
- 受診者主導型

時期
- 早期治療（成長中）
- 成長終了後治療

経過観察するとき

術者主導型の経過観察
- ４前歯が生えるまで・・・
- すべて永久歯に生え変わってから・・・

受診者都合型の経過観察
- 装置を入れるのが嫌だ
- 治療に興味がない
- 時間がない（部活や塾の都合）

術者困惑型の経過観察
- 今後の成長が予測つきにくいとき
- どうしていいのか困ったとき

私の咬合誘導・矯正治療

術者主導型の治療　やっておかないと後で難しくなる

術者が、患児・保護者に治療の必要性を積極的に勧めて行く治療　早期治療

受診者主導型の治療　後でも難しさはは変らない

患児・保護者に治療の必要性を考えてもらってから行う治療　成長終了後治療

私の咬合誘導・矯正治療開始時期

早期治療
- 主訴になりにくい異常
- ヘルマンの歯齢ⅢA期反対咬合
- ヘルマンの歯齢ⅢA期～ⅢB期上顎前突・過蓋咬合

成長終了後治療
- 叢生
- 成長予測がつきにくい症例
- コントロール困難な骨格的異常が予想される症例

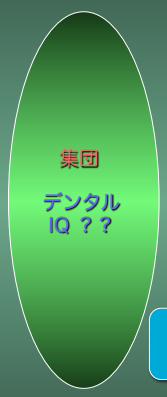

- 口腔に関する興味
- 口腔に対する思い入れ
- 学校・部活動・塾・習い事などの優先順位の考え方
- 経済的なこと
- 親と子どもの思いの違い

その子にとって、歯科治療だけがすべてではない.

時間とともに自然に変わる可能性
術者からの影響により変わる可能性

すべてを理想どおりに納めようとすると、難しい場合もある.

自分の医院はどの患者層をカバーするのか？

地域性
人口構成

歯科的専門知識をすべて説明した上で、個々の状態を総合的に判断し、よりよい口腔内環境へ導く手助けをする.

その結果、場合によっては学術的でなくとも、容認することも必要では？

(1) 乳歯の慢性根尖性歯周炎による後継永久歯の位置異常

対象学年：小学校１～６年生

これらは、視診だけで何かがおかしいことを察してほしい

症例1

2000.1.14.
7y11m

初診時

かかりつけ歯科医に、A|の異常と1|の埋伏を指摘してもらい、紹介来医院。

レントゲン診査でA|の歯根吸収不全、1|の90度捻転埋伏が認められた。

症例1

初診時

症例1

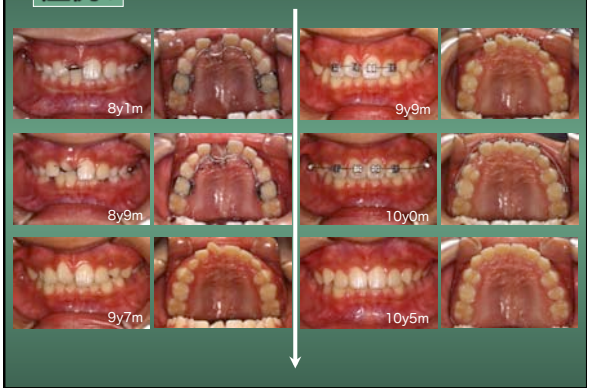

症例1

2003.10.14.
11y8m

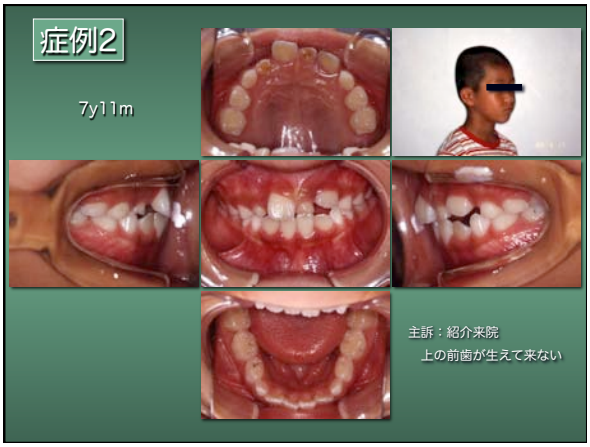
症例2
7y11m
主訴：紹介来院
上の前歯が生えて来ない

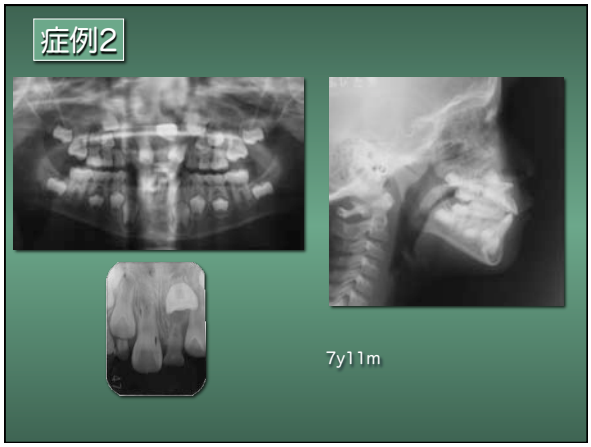
症例2
7y11m

症例2
8y10m　開窓牽引開始時
9y6m　8ヶ月後
1ヶ月後
3ヶ月後
4ヶ月後

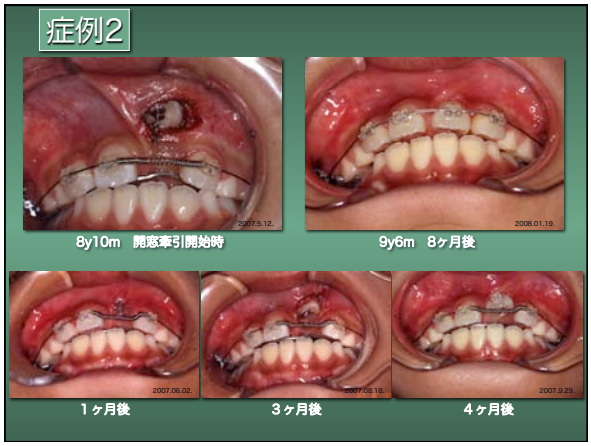
症例2
8y10m　開窓牽引開始時
9y6m　8ヶ月後
1ヶ月後
3ヶ月後
4ヶ月後

症例2
9y10m
1年後

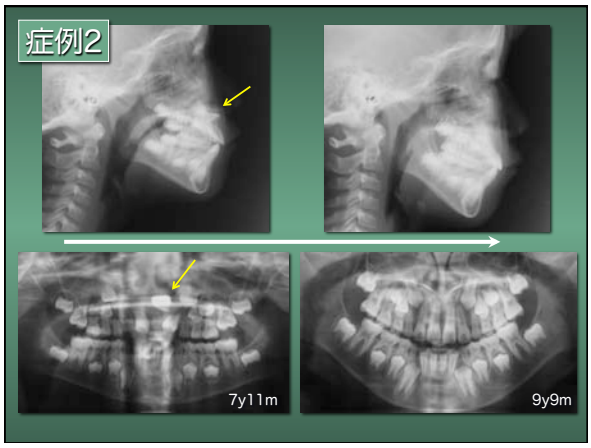
症例2
7y11m
9y9m

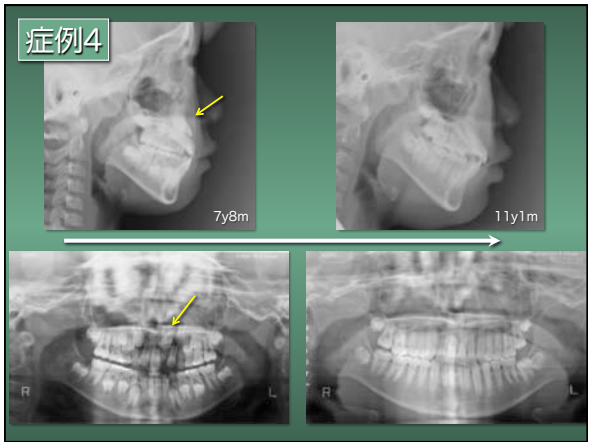

無痛性膨隆

無髄乳歯の歯肉に炎症症状を
認めない骨の膨隆感

永久歯歯胚の転位？
歯根嚢胞？　濾胞性歯嚢胞？

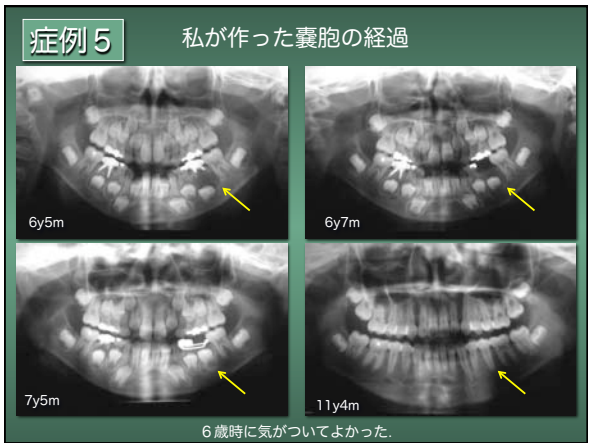

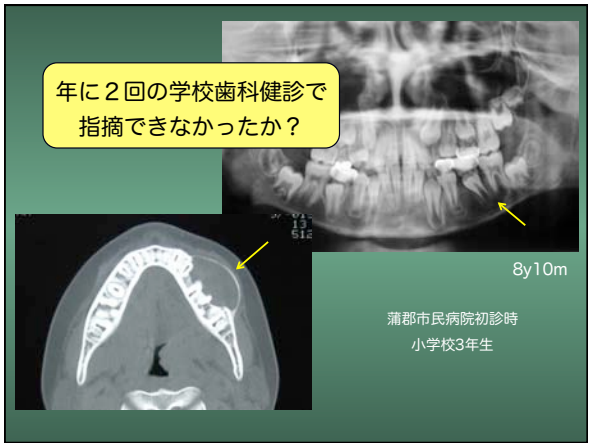

後継永久歯位置異常のまとめ

- 失活乳歯に注意
- 保護者には、歯随処置した乳歯の継続管理の大切さを強調しておく
- 視診・触診が大切　無痛性膨隆に注意
- 疼痛、歯肉の発赤腫脹、瘻孔、膿瘍などを認めず、その他の自覚症状もないことが多い
- とくに下顎臼歯部、上顎中切歯、犬歯部に注意

(2) 第一大臼歯の萌出障害 (異所萌出・埋伏)

対象学年：小学校１～２年生

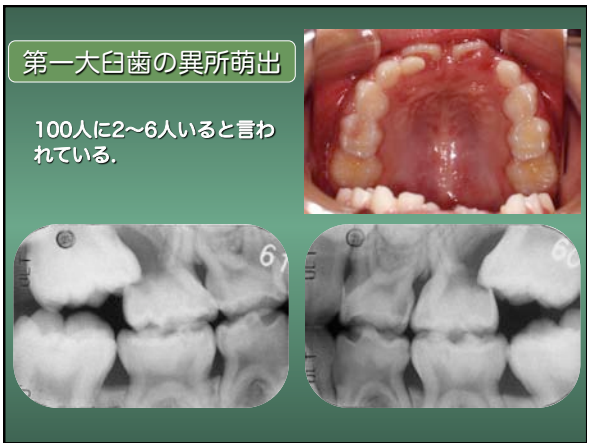

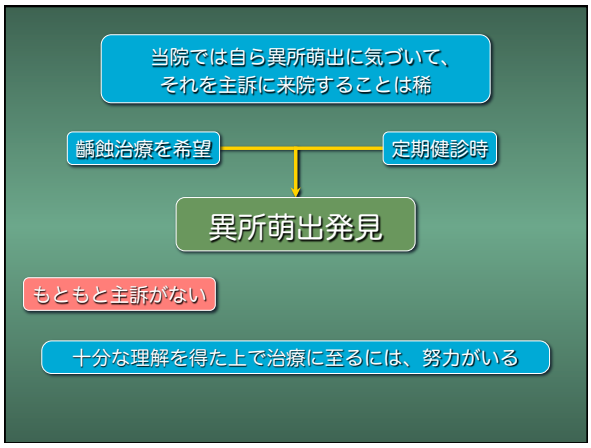

治療の基本は、E にロックしている 6 の遠心移動

治療初期段階で達成

- E が早期に脱落？
- 6 の保定？
- 5 が舌側萌出？
- 7 の咬合関係？
- その他の不正咬合の問題？

類似症例の提示

ゴールが非常に見えにくい

第一大臼歯の異所萌出対処フローチャート

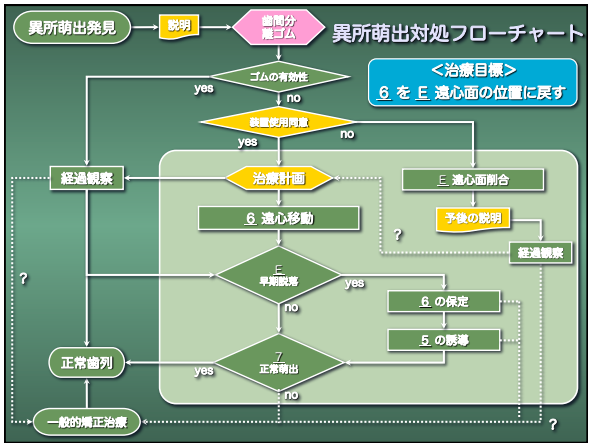

第一大臼歯の異所萌出のタイプ

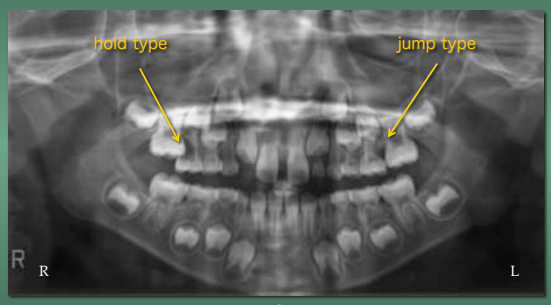

7y3m

早期脱落タイプ

7y7m

7y9m

jump type かhold typeか？

臨床上、何らかの治療が必要になるのは hold typeであり、出現頻度は２％弱

第一大臼歯の異所萌出と診断した場合、それがどちらなのかを判断する必要がある

エックス線咬翼法を用い
第一大臼歯萌出以前から萌出過程を観察

Young （1957）
jump type では、口腔内に第一大臼歯が萌出して来るとき、あるいはそれ以前の萌出過程でロックが解除される。

Bjerklin （1994）Bjerklin & Kurol（1981）
６歳から７歳の間に hold type から jump typeに変化する症例がある。７歳を過ぎても hold type と判断された症例では、その後 jump type に推移することは少ない。

治療をすることなく、自然回復する可能性がある

Barberia-Leache E.ら（2005）

6 が E にロックされている程度を４つのグレードに分類.
グレード別の経過を６ヶ月毎のエックス線写真で経年的に観察（咬翼法）

1.グレードⅠ（mild：吸収がセメント質内あるいは、象牙質にわずかに及んでいるもの）
2.グレードⅡ（moderate：吸収が象牙質に及ぶも歯髄には達しないもの）
3.グレードⅢ（severe：吸収が遠心頬側根に及び、歯髄に達するもの）
4.グレードⅣ（very severe：吸収が近心頬側根にまで及んでいるもの）

自然回復は期待できず、可能な限りできるだけ早期に第２乳臼歯を保存しながら、第一大臼歯を通常の萌出方向に誘導する治療を行うべき

当院での方針

- 第一大臼歯の異所萌出が、その萌出以前に齲蝕診査などのためのエックス線検査により偶然発見された場合は、第一大臼歯が萌出して来るまでは経過観察
- 萌出後もロックされた状態が続き、２～３ヶ月変化が見られないならば、治療を開始すべき
- 経過観察の期間は、保護者に対して異所萌出に関する情報提供をする時間にあてる

症例1

7y2m

定期健診で発見

症例1

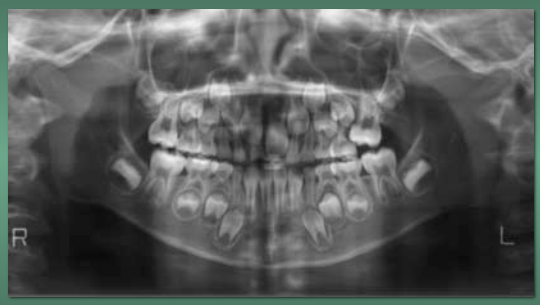

7y2m

症例1

矯正用歯間分離ゴムの応用

2004.03.17.　2004.08.10.　2004.12.08.

デンタルフロスを通過させることができたので、セパレーティングエラスティックを使ってみた.

初めはちょっとひっかかるだけだったが、徐々に入るようになりロックが外れてきた.

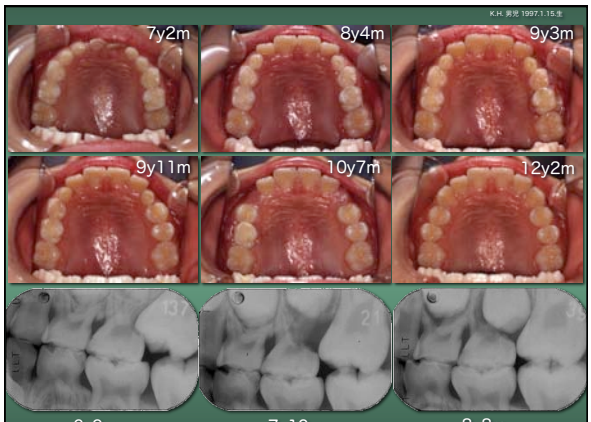

6y9m　7y10m　8y8m

症例1
13y11m
永久歯列完成
第２大臼歯咬合

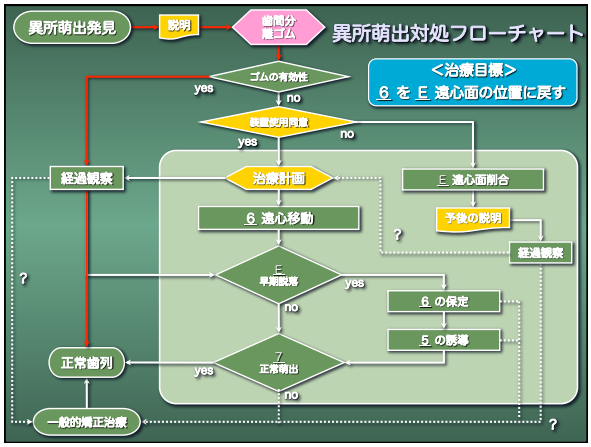
異所萌出発見
説明
歯間分離ゴム
異所萌出対処フローチャート
ゴムの有効性
yes
no
<治療目標>
6 を E 遠心面の位置に戻す
装置使用同意
yes
no
経過観察
治療計画
E 遠心面削合
6 遠心移動
予後の説明
?
経過観察
?
E 早期脱落
yes
no
6 の保定
5 の誘導
正常歯列
7 正常萌出
yes
no
一般的矯正治療
?

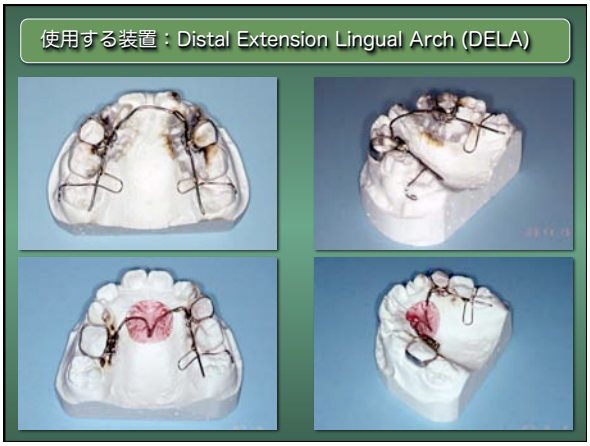
使用する装置：Distal Extension Lingual Arch (DELA)

DELAの使用経過
7y9m
8y2m
8y5m
7y9m
8y6m

症例２
2006.12.23
7y9m
E⌋E 早期脱落

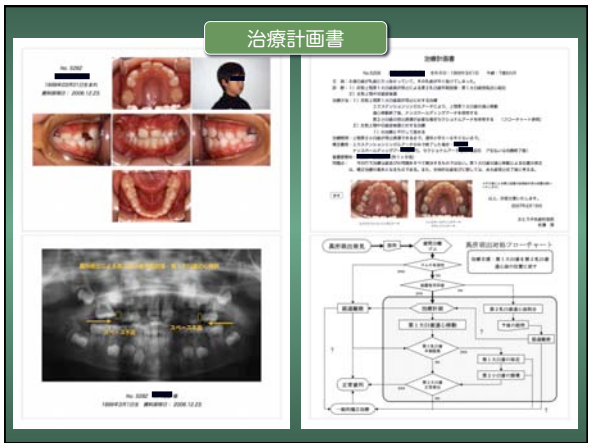
治療計画書

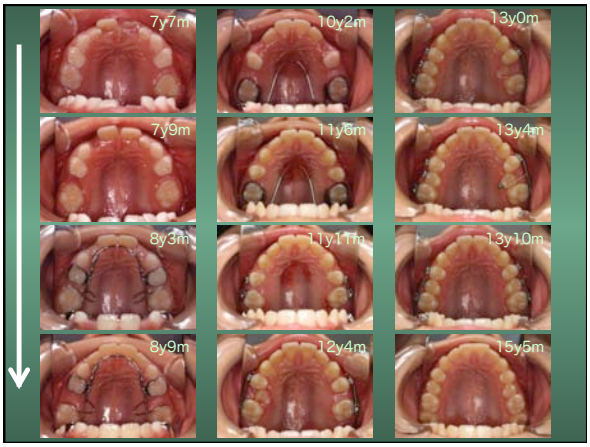
7y7m
10y2m
13y0m
7y9m
11y6m
13y4m
8y3m
11y11m
13y10m
8y9m
12y4m
15y5m

症例２
2014.08.30
15y5m
永久歯列完成
第２大臼歯咬合

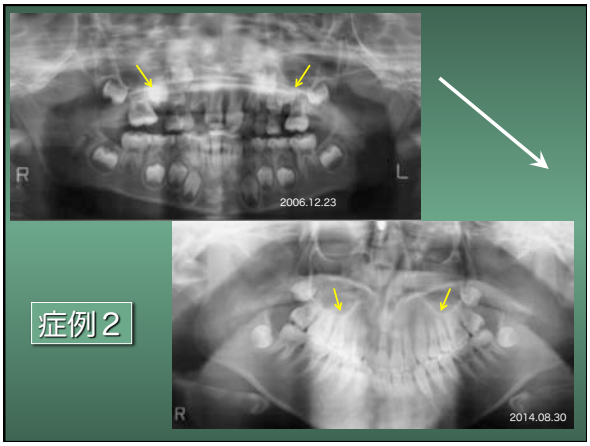
R
L
2006.12.23
症例２
R
2014.08.30

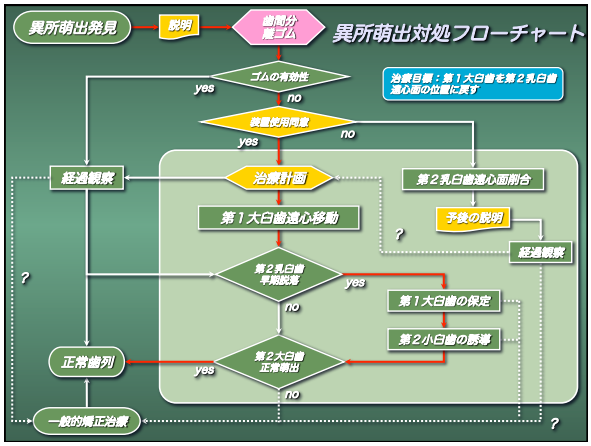
異所萌出発見
説明
歯間分離ゴム
異所萌出対処フローチャート
ゴムの有効性
yes
no
治療目標：第１大臼歯を第２乳臼歯遠心面の位置に戻す
装置使用同意
yes
no
経過観察
治療計画
第２乳臼歯遠心面削合
第１大臼歯遠心移動
予後の説明
経過観察
?
第２乳臼歯早期脱落
yes
no
第１大臼歯の保定
第２小臼歯の誘導
正常歯列
第２大臼歯正常萌出
yes
no
一般的矯正治療
?

症例３
初診時
7y11m
・この時点では治療介入の同意が得られなかった
・継続的なフォローの勧め

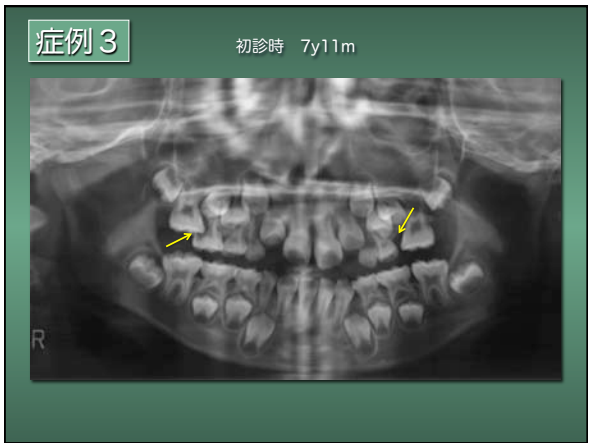
症例３
初診時　7y11m
R

7y11m
8y6m
9y0m
10y6m

症例３
矯正治療希望時
12y2m
主訴：
・顔の中心と前歯の真ん中が合っていない.
・前歯がとび出している

症例３
保定開始時
15y2m
４⊥５、４⊤４抜歯
マルチブラケットで治療

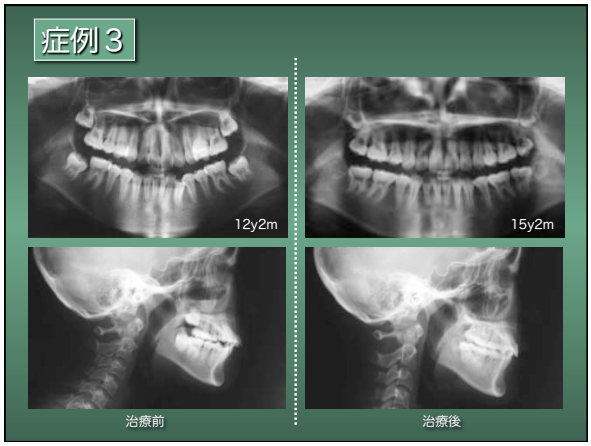
症例３
12y2m
15y2m
治療前
治療後

症例３
３年後
18y1m

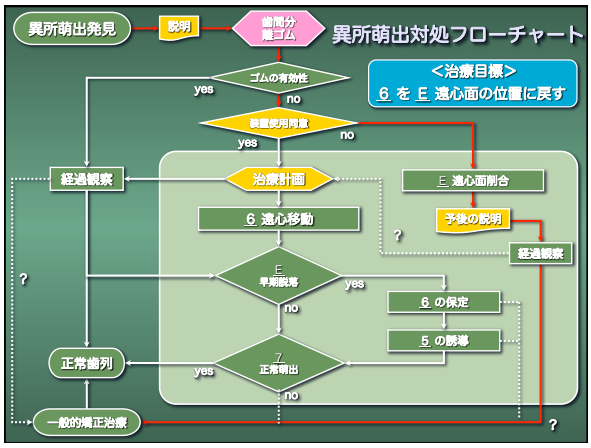
異所萌出発見
説明
歯間分離ゴム
異所萌出対処フローチャート
<治療目標>
6 を E 遠心面の位置に戻す
ゴムの有効性
yes
no
装置使用時間
yes
no
経過観察
治療計画
E 遠心面削合
6 遠心移動
予後の説明
経過観察
E 早期脱落
yes
no
6 の保定
5 の誘導
正常歯列
7 正常萌出
yes
no
一般的矯正治療
?

第一大臼歯の異所萌出まとめ

- 同様の仲間がいることを伝える
- 類似症例を複数供覧し、多様な経過があることを説明する
- 治療の長期的展望を理解してもらう
- 治療の同意が得られなくても、フォローは継続する

(2) 第一大臼歯の萌出障害 (異所萌出・埋伏)

対象学年：小学校１～２年生

「６萌出遅延：類似した臨床症状

治療の必要性　なし

A：7y7m

治療の必要性　あり

B：8y5m

6⌉は萌出して来たが、「６は気配がない
歯肉に萌出を予感させる膨隆感がないのでオルソ撮影を提案.

A：治療の必要性　なし

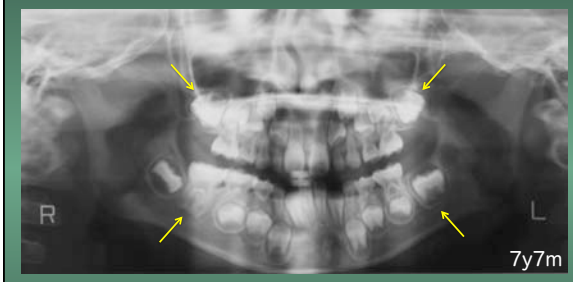

６⊥６、「６７の歯胚の発育遅延、７⊥７歯胚確認不可

萌出遅延の原因は、歯胚発育遅延と判断し、「その他の６歳臼歯が生えてくるのは１０歳以降でしょう. 心配しないでじっくり待ってください」と説明した.

B：治療の必要性　あり

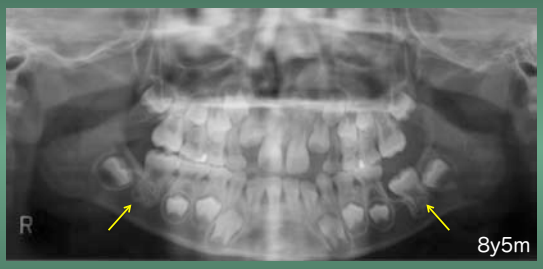

「６の埋伏遅延は、嚢胞化が原因？
開窓が必要と判断

B：治療の必要性　あり

開窓のみで自然萌出

B：治療の必要性　あり

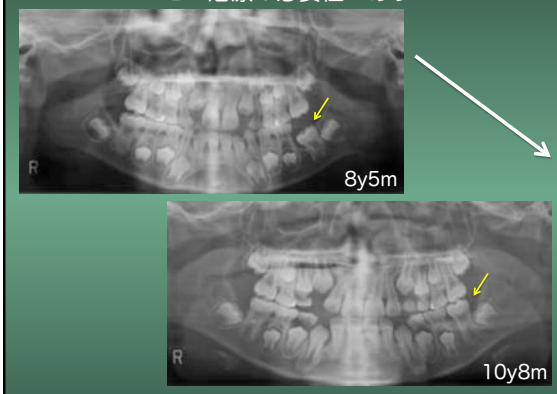

A：治療の必要性　なし

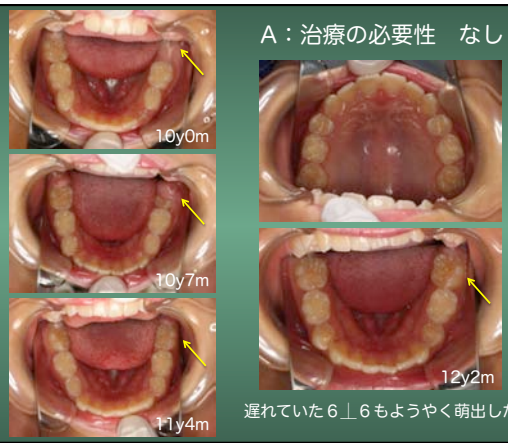

遅れていた６｜６もようやく萌出した

(3) 上顎犬歯の位置異常

対象学年：小学校３～６年生

上顎犬歯の異常に気づくとき

- ７～8歳頃から
- 上顎側切歯の生え方
- 側切歯の形態
- 乳犬歯の動揺
- 犬歯相当部の膨らみ
- 左右差
- パノラマX線写真

上顎犬歯の位置異常のタイプ

- 唇頬側に膨隆を触れるもの
  - 側切歯に乗っかるように萌出してくるタイプ
  - 挟まるタイプ（触知は、わずか）
- 唇頬側に膨隆を触れないもの
  - 口蓋側に埋伏するタイプ
  - 歯槽骨中央に埋伏するタイプ
  - 切歯を吸収して来るタイプ

上顎犬歯の位置異常のタイプ１

- 唇頬側に膨隆を触れるもの
  - 側切歯に乗っかるように萌出してくるタイプ

上顎犬歯の位置異常のタイプ２

- 唇頬側に膨隆を触れるもの
  - 挟まるタイプ（触知は、わずか）

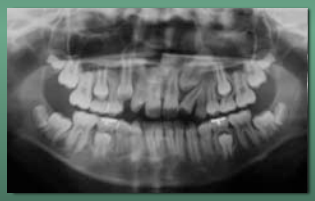

上顎犬歯の位置異常のタイプ３

- 唇頬側に膨隆を触れないもの
  - 口蓋側に埋伏するタイプ

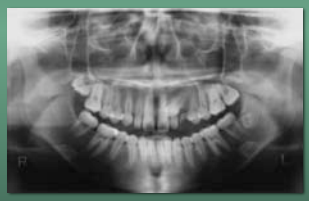

上顎犬歯の位置異常のタイプ４

- 唇頬側に膨隆を触れないもの
  - 歯槽骨中央に埋伏するタイプ

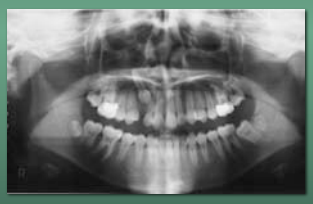

上顎犬歯の位置異常のタイプ５

- 唇頬側に膨隆を触れないもの
  - 切歯を吸収して来るタイプ

上顎犬歯の異常発見時の基本的対応

- 患側 D を抜歯し 4 の萌出を促し、犬歯が移動できるスペースを作る
- 犬歯開窓牽引の可能性を理解してもらった上で、患側Cを抜歯（必要に応じて保隙）
- 半年～１年後にオルソパントモ撮影再評価
- CT撮影依頼

症例１

犬歯の位置異常
頻度１～３％

咬耗による不顕性露髄？

9y1m

初診時
オルソパントモ撮影
偶然発見

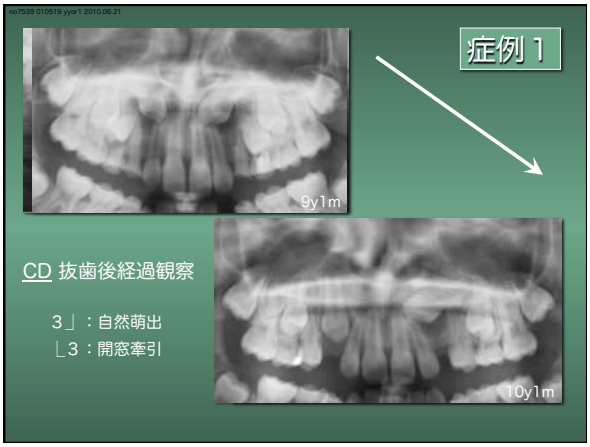
症例１
9y1m
10y1m
CD 抜歯後経過観察
３」：自然萌出
└３：開窓牽引

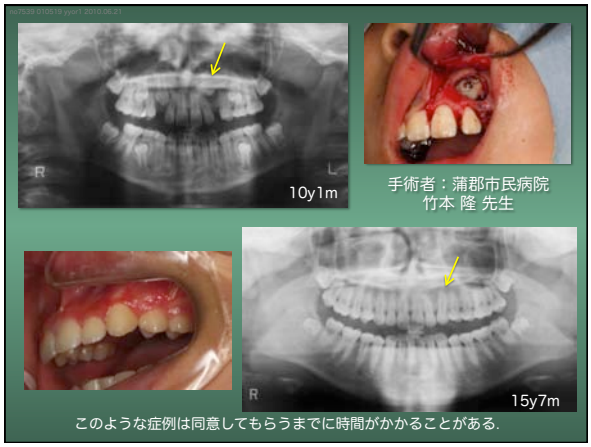
10y1m
手術者：蒲郡市民病院
竹本 隆 先生
15y7m
このような症例は同意してもらうまでに時間がかかることがある.

牽引用装置
開窓時
2011.09.22
2011.10.08
２週間後
2011.10.08

１か月後
2011.10.28
３か月後
2011.12.21

１年１か月後
2012.10.26
１年８か月後
2013.05.22

１年10か月後
2013.07.23
１年11か月後
2013.10.04
└３の牽引誘導までの治療を同意

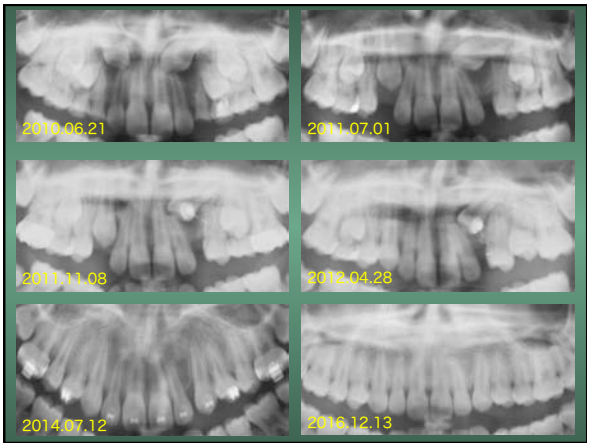
2010.06.21
2011.07.01
2011.11.08
2012.04.28
2014.07.12
2016.12.13

症例２
初診時
10y10m
上顎側切歯の萌出状態に不自然さを感じたので、オルソ撮影を提案.

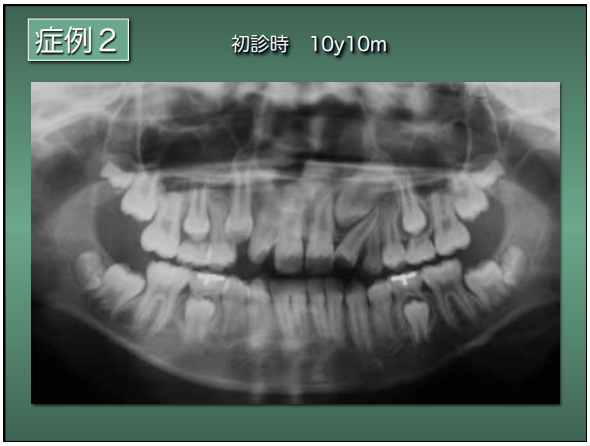
症例２
初診時　10y10m

症例２
開窓牽引開始 11y7m
11y7m
12y8m
11y11m
12y10m
12y5m
14y2m
└２の歯根を飛び越えて排列するのが難しかった.一旦頬側に
振らねばならないので、閉鎖創で牽引できなかった.

症例２
13y2m

症例２
開窓後2年7ヶ月
14y2m

症例３
初診時
11y9m
主訴：
前歯がグラグラする
患者さん側の事情で必要最低限の介入ということになった.

症例３
初診時
11y9m

症例３
M.R. 女児 1988.10.7.生
11y9m
12y1m
12y5m
12y7m
12y9m
12y10m
14y1m
15y6m
20y0m

症例３
装置除去時
14y1m
理想的には下顎も抜歯して仕上げるのが正しいだろうが、これ以上の介入は望まなかった.

症例３
14y4m

症例３
20y0m

症例４
7y6m
主訴：
反対咬合を治してほしい

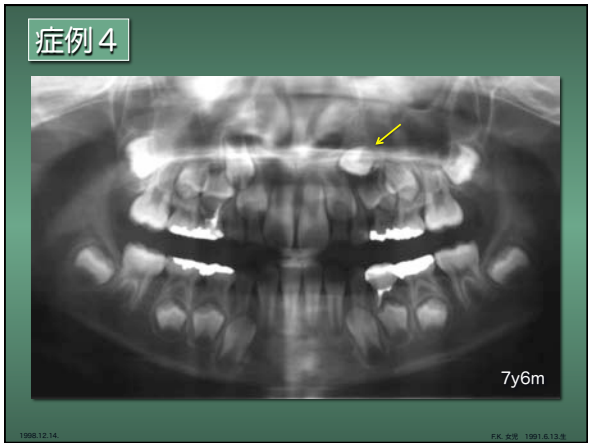
症例４
7y6m

症例４
7y6m
8y2m
8y6m
9y1m
11y3m
11y9m
L3　水平埋伏しそうだったが、自然回復してきた.

症例４
一期治療終了
11y9m
自然回復の理由は、反対咬合を改善したことにより、上顎の骨に余裕ができたこと？.

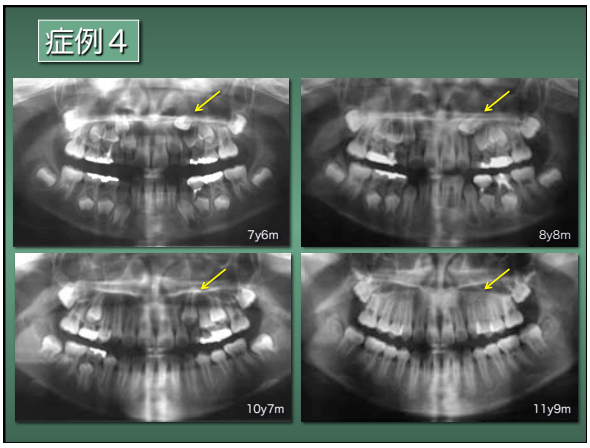
症例４
7y6m
8y8m
10y7m
11y9m

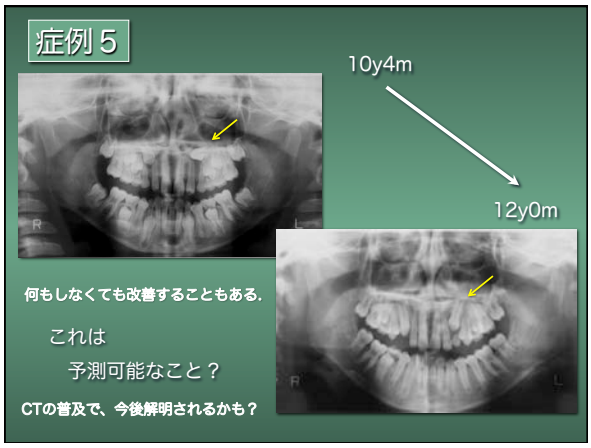
症例５
10y4m
12y0m
何もしなくても改善することもある.
これは
予測可能なこと？
CTの普及で、今後解明されるかも？

犬歯位置異常のまとめ

- 上顎４前歯がそろった頃、一度は犬歯の位置異常の可能性を考えてみる
- この時期、パノラマＸ線写真は撮影しておきたい

(4) 乳臼歯の骨性癒着(低位乳歯)と その隣接永久歯への影響

対象学年：保育園～小学校低学年

ほとんどの低位乳歯は自然脱落する

6y6m

乳臼歯の骨性癒着は萌出が途中で止まることで発見される（３歳前）

- 早期に出現する
- 上下顎Eに見られる
- いつ着手するか？

乳臼歯骨性癒着の特徴

左右差のある萌出状態

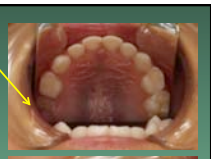

著しい低位

対合歯の挺出

歯冠が見えてすぐの萌出停止（早期出現）
原因不明

症例１

初診時
8y7m

癒着歯に吸い込まれるように隣接歯が傾斜する.

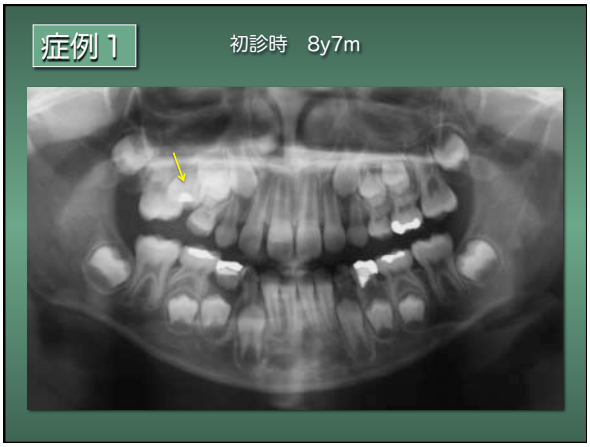
症例１
初診時　8y7m

症例１
8y9m
介入しなければ右上臼歯部は複雑な状況に陥ることが予想される.

症例１
上顎の経過
8y9m
9y3m
9y11m
10y2m
11y0m
11y4m

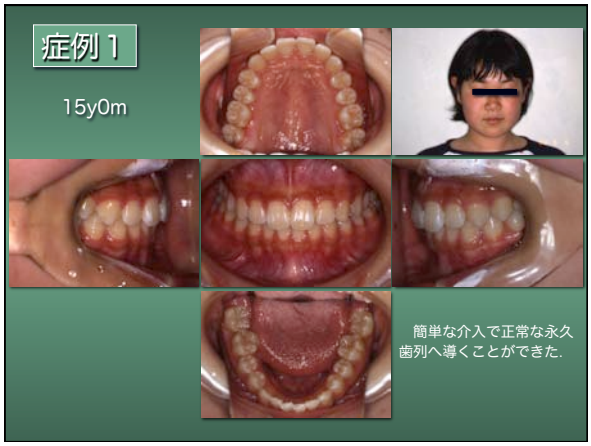
症例１
15y0m
簡単な介入で正常な永久歯列へ導くことができた.

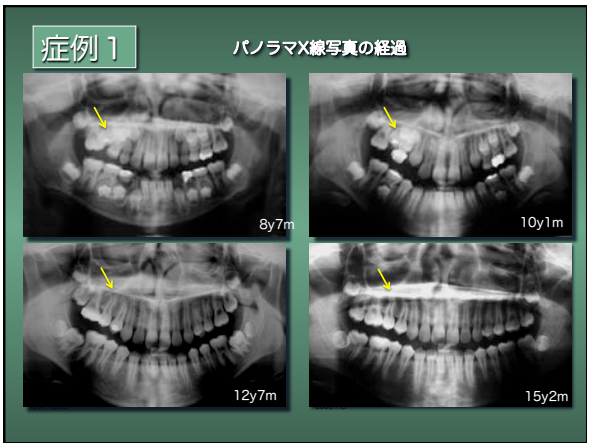
症例１
パノラマX線写真の経過
8y7m
10y1m
12y7m
15y2m

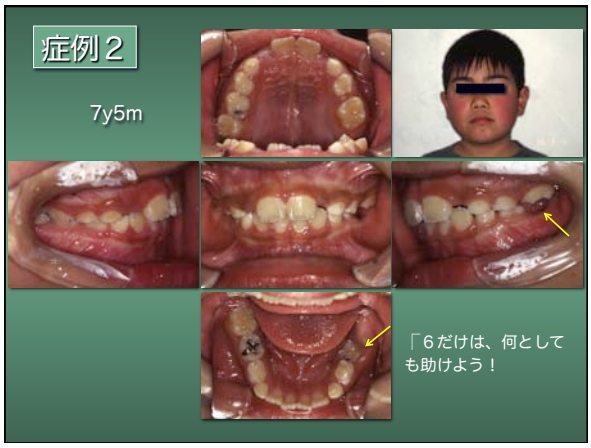
症例２
7y5m
「６だけは、何としても助けよう！

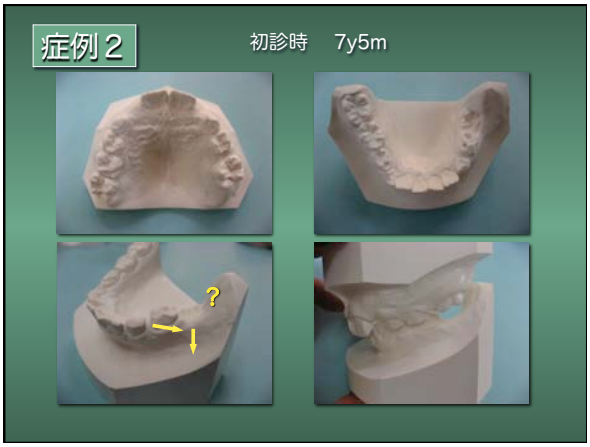
症例２
初診時　7y5m
?

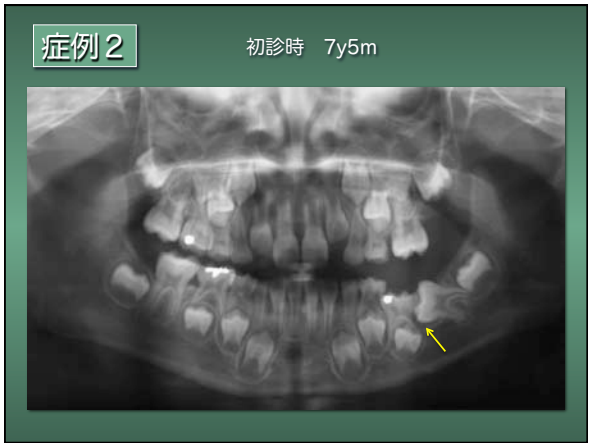
症例２
初診時　7y5m

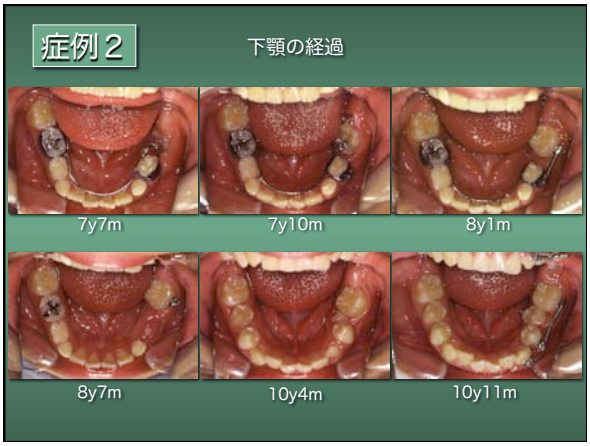
症例２
下顎の経過
7y7m
7y10m
8y1m
8y7m
10y4m
10y11m

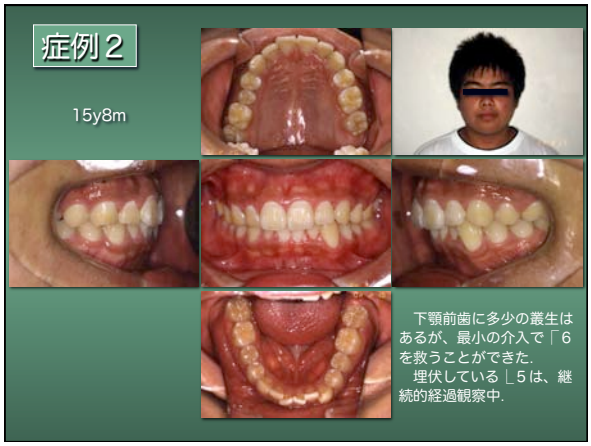
症例２
15y8m
下顎前歯に多少の叢生はあるが、最小の介入で「６を救うことができた.
埋伏している└５は、継続的経過観察中.

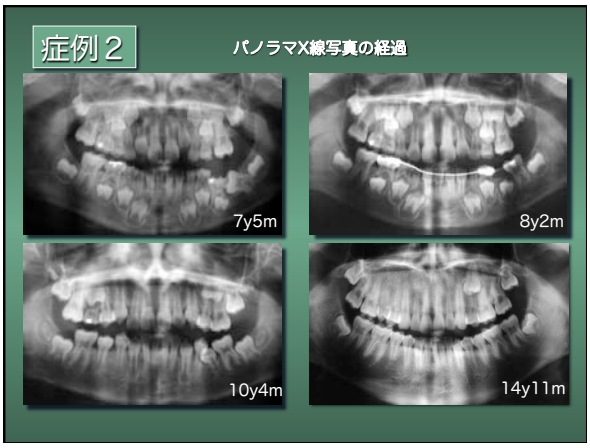
症例２
パノラマX線写真の経過
7y5m
8y2m
10y4m
14y11m

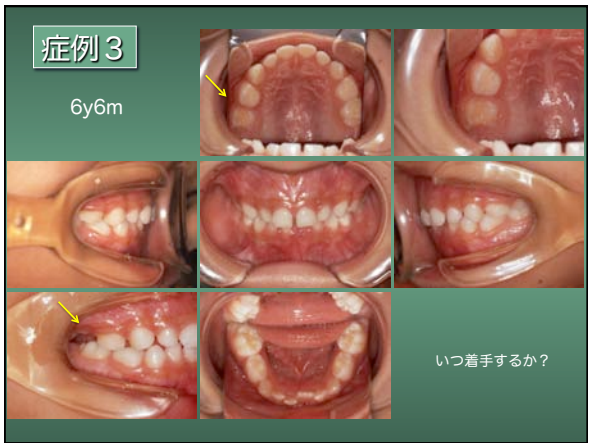
症例３
6y6m
いつ着手するか？

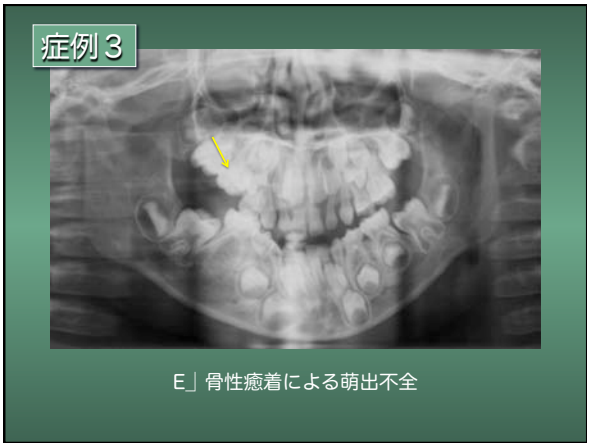

E」骨性癒着による萌出不全

5」の萌出途中に見える

8y2m

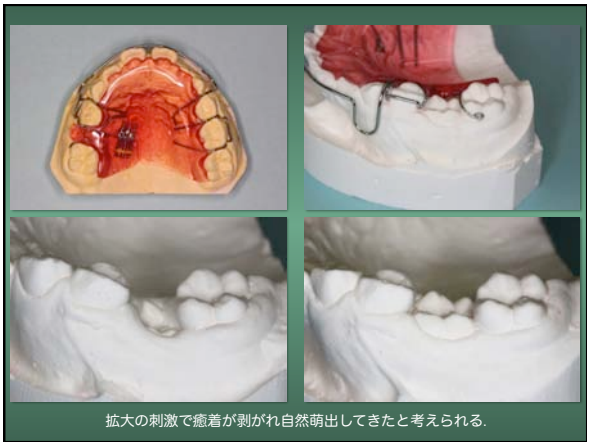

拡大の刺激で癒着が剥がれ自然萌出してきたと考えられる.

このような症例は稀だが、小児歯科学会の発表で散見する.

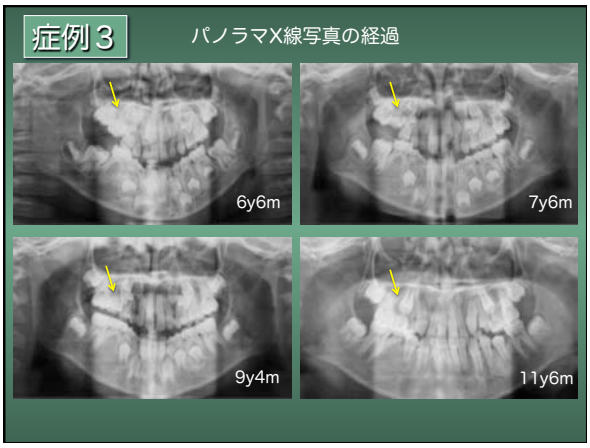

乳歯骨性癒着のまとめ

- 早期に出現する周囲を巻き込む乳歯骨性癒着歯は、牽引を考えず、タイミングをみて抜歯を選択した方が賢明
- ただし、稀ではあるが、癒着歯に隣接する歯を移動することで当該歯の癒着が剥がれ、萌出に至ることもある

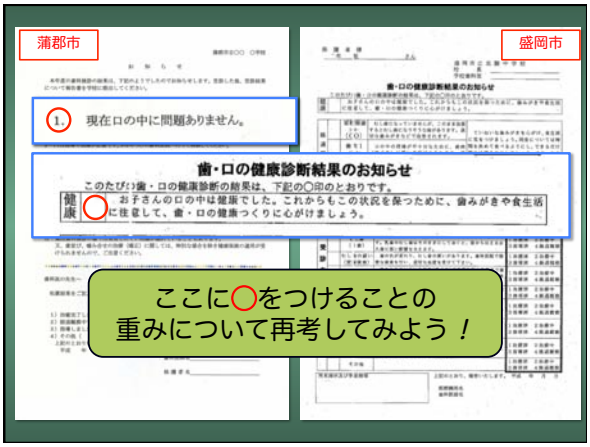

小児歯科医の役割

小児歯科医の
役割のひとつ

成長期にある患者さん特有の
疾患を見つけ、それに対応する.

小児歯科医の
もうひとつの役割

情報を地域に還元する.
誰に情報提供するのか？

地域の子どもたちを
自院で全てカバーすることは不可能

地域の子どもたちをたくさん見ている
学校(園) 歯科医にこそふさわしい.

当地区学校(園)歯科健診の問題点

学校(園)歯科医
完璧な健診は不可能
多少の見逃しはやむを得ない

保護者
年に２回健診を受けていて、
問題がないと記入があるのだから大丈夫だろう

隠れた問題発生

健診の見逃しではないか？

小児歯科医からの
情報提供

学校(園)歯科医へクレーム

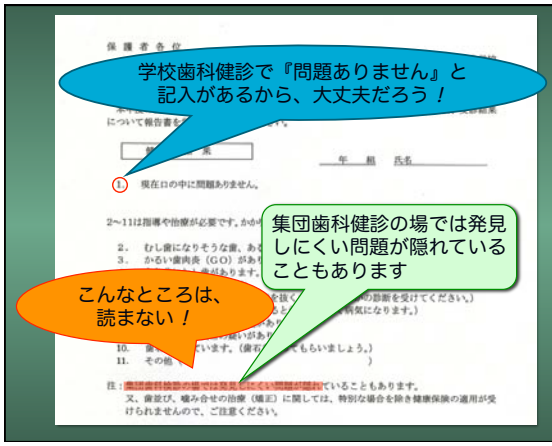

どんなに研修を重ねても、学校歯科健診では
全ての異常を指摘することができない

そのことを、養護教諭と共有しなくてはならない
さらに保護者にも理解してもらう必要がある

歯科医師側の利益誘導と誤解されないような方法で！

勧告用紙を改善してみたら？

養護教諭への説明会

お知らせ用紙の変更(地区歯科医師会総意での提案)

1. 現在口の中に問題ありません

1. 今回の歯科健診では異常は見つかりませんでしたが、集団健診の場では発見しにくい異常が隠れていることがあります
   - とくに小学校３年生頃には顎の骨の中で永久歯が順調に育っているか歯科医院で確認することをお勧めします
   - とくに小学校５年生頃には６歳臼歯と乳歯との間にむし歯が隠れていないか歯科医院で確認することをお勧めします
   - とくに中学校２年生頃には奥歯にむし歯が隠れていないか歯科医院で確認することをお勧めします



1. 現在口の中に問題ありません。 旧

1. 今回の歯科検診では異常は見つかりませんでしたが、集団検診の場では発見しにくい異常が隠れていることがあります。特に下記の学年は、歯科医院で確認することをお勧めします。

小学校3年生	顎の骨の中で永久歯が順調に育っているか。
小学校5年生	6歳臼歯と乳歯との間にむし歯が隠れていないか。
中学校2年生	奥歯にむし歯が隠れていないか。

新

まとめ

- 地域のかかりつけ歯科医が、適切な対応をとることで、重篤な状態に陥ることを避け得る症例が少なからずある
- 成長期特有の異常を発見する目を持とう！